

不明疾病の現地調査表（病鑑 No.83 : 65 例目）

1 届出年月日時間：平成22年5月9日16時20分

2 届出者：農場主

3 発生農場

氏名：

住所：児湯郡川南町大字川南

4 飼養頭数：酪農家

乳用牛 搾乳牛：33頭、育成牛：8頭、子牛8頭 合計49頭

5 家畜保健衛生所立入調査

・18:30 農場到着

・19:30 採材終了

6 病畜の概要

農場稟告（5/9）

搾乳牛1頭の乳頭に水疱を認める。（3/4）

家保立入（5/9）

No.1（発症牛）：泡沫性流涎、舌に糜爛を認める。歯床板、乳頭に水疱を認める。

7 給与飼料：

ルーサン、オーツヘイ（ ）、サイレージ、ロール(自家産)、濃厚飼料
ビート

8 過去7日間に立ち入った者の有無 :なし

9 その他

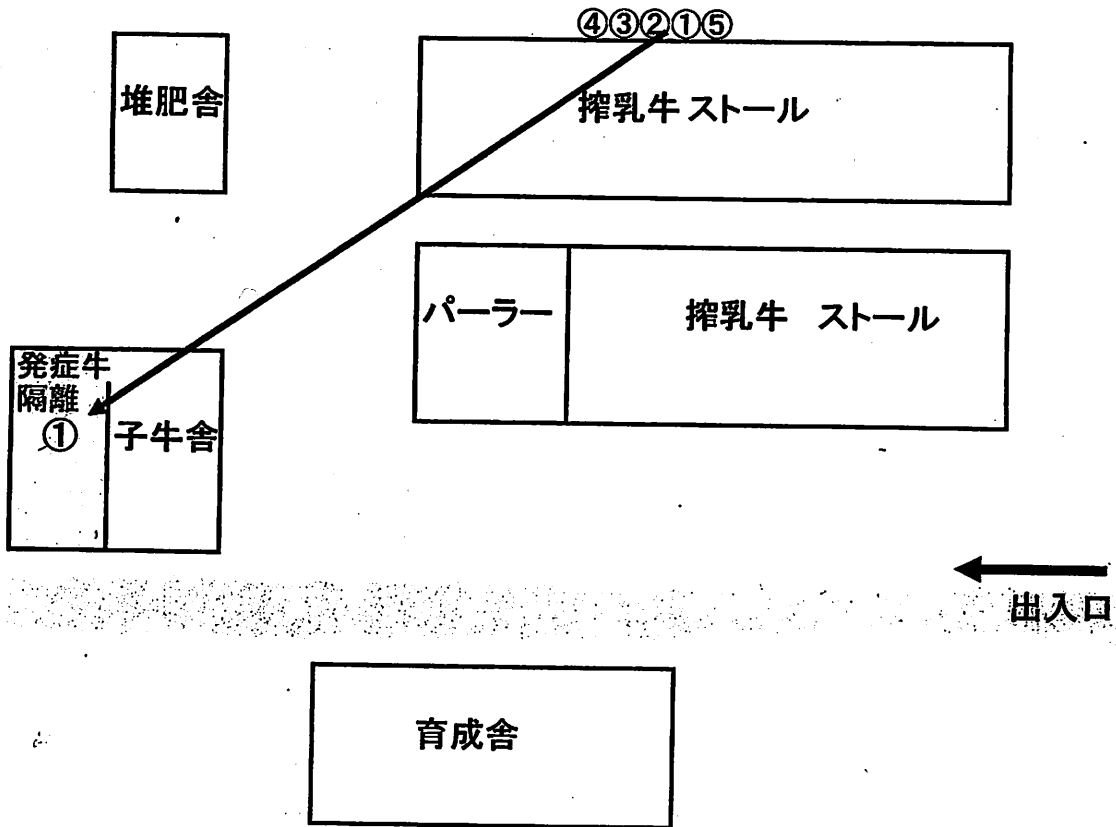
・陽性の場合1日1tの牛乳の処理が心配。

検体リスト

農場

検体No.	耳標番号	種別	生年月日	用途	性別	血液	スワブ	症状
1		ホルスタイン種	H17.12.21	搾乳牛	♀	○	○(鼻腔内)	歯床板、乳房の水疱、舌の糜爛
2		ホルスタイン種	H12.10.13	搾乳牛	♀	○	○(鼻腔内)	症状なし
3		ホルスタイン種	H16.12.23	搾乳牛	♀	○	○(鼻腔内)	症状なし
4		ホルスタイン種	H17.05.29	搾乳牛	♀	○	○(鼻腔内)	症状なし
5		ホルスタイン種	H16.09.13	搾乳牛	♀	○	○(鼻腔内)	症状なし

乳牛農場



65 例目

病性鑑定依頼：材料授受：2010. 5. 10, 11:10
 進行状況 (2010. 5. 10, 20:00)

検体No.	耳標番号	種別	生年月日	用途	性別	血液	スワブ	RT PCR 3D	症状
1		ホルスタイン種	H17.12.21	搾乳牛	♀	○	○(鼻腔内)	+	歯床板、乳房の水疱、舌の糜爛
2		ホルスタイン種	H12.10.13	搾乳牛	♀	○	○(鼻腔内)	-	症状なし
3		ホルスタイン種	H16.12.23	搾乳牛	♀	○	○(鼻腔内)	-	症状なし
4		ホルスタイン種	H17.05.29	搾乳牛	♀	○	○(鼻腔内)	-	症状なし
5		ホルスタイン種	H16.09.13	搾乳牛	♀	○	○(鼻腔内)	-	症状なし

RT PCRは鼻腔内スワブを用いた。

+: 陽性, -: 陰性