

不明疾病の現地調査表 (病鑑No. 60-2)

144

1 届出年月日時間：平成22年5月18日19時30分

2 届出者：[REDACTED]

3 発生農場

氏名 [REDACTED]

住所 川南町大字川南 [REDACTED]

4 飼養頭数：

育成豚341頭

5 家畜保健衛生所立入調査

・ 9：45 農場到着

・ 11：00 検査終了

6 病畜の概要

農家稟告 (5/18)

入口近くの豚房6頭中4頭が跛行。入口から3房目の2頭も跛行。

家保立入 (5/18)

跛行を示した豚には蹄に発赤、水疱、糜爛が認められた。2頭には鼻に小水疱を2、3個認めた。

7 給与飼料：

全て全農

8 過去7日間に立ち入った者の有無

発生以降は [REDACTED] 氏一人で管理をしていた。14日にバルク車 [REDACTED] が農場内に入った。

9 その他

繁殖舎 (自宅)：川南町大字川南 [REDACTED] 5月7日に病鑑

174頭 (繁殖61頭、育成12頭、哺乳子豚44頭、子豚52頭、種雄5頭)

肉豚舎：川南町大字川南 [REDACTED]

1号舎 0頭

2号舎 258頭

3号舎 416頭 ([REDACTED])

4号舎 165頭 ([REDACTED])

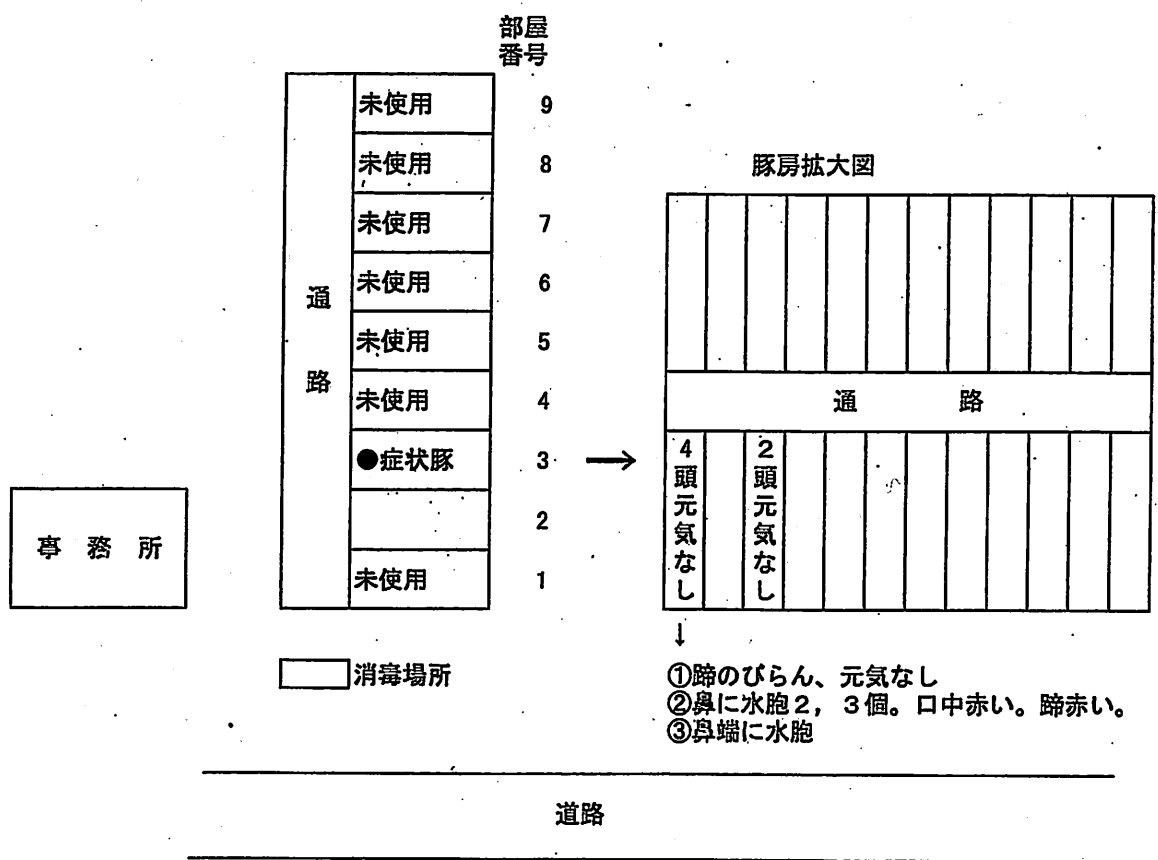
[REDACTED] (発生農場) から4/10位に雄豚1頭を導入した (繁殖舎)

糞尿はパイプラインで [REDACTED] に送れるようになっているが発生以来は止めている。

140  
No60-2

検体リスト

検体No.	用途	血液	スワブ	症状	写真
1	子豚	○	○	元気消失、蹄に糜爛	○
2	子豚	○	○	鼻に小水疱複数、蹄に糜爛	○
3	子豚	○	○	鼻端に水疱、蹄に糜爛	○



- ①蹄のびらん、元気なし
- ②鼻に水疱2, 3個。口中赤い。蹄赤い。
- ③鼻端に水疱

140

(No.174) [REDACTED]

検体No.	用途	血液	スワブ	RT PCR 3D	症状
1	子豚	○	○	+	元気消失、蹄に糜爛
2	子豚	○	○	+	鼻に小水疱複数、蹄に糜爛
3	子豚	○	○	+	鼻端に水疱、蹄に糜爛

RT PCRはスワブを用いた。

+: 陽性, -: 陰性