

## 不明疾病の現地調査表 (病鑑No.327)

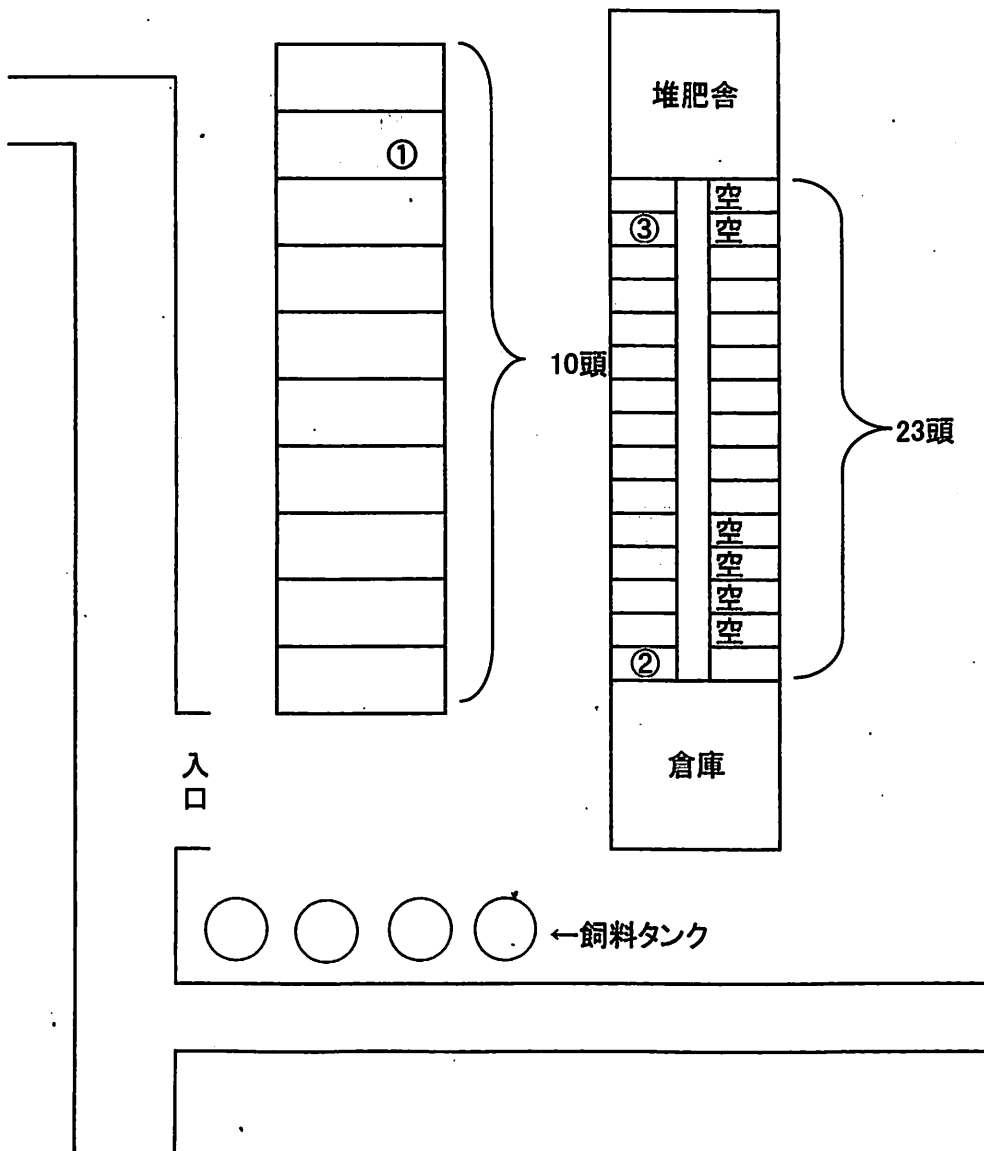
- 1 届出年月日時間：平成22年6月13日 18時15分
- 2 届出者：
- 3 発生農場  
氏名：  
住所：西都市大字下三財
- 4 飼養頭数：牛 33 頭（繁殖 2 頭、黒和経産牛肥育 31 頭）
- 5 家畜保健衛生所立入調査  
・ 19：40 農場到着  
・ 20：35 採材終了
- 6 病畜の概要  
農場稟告（6/13）  
6/13 夕方、2 頭で流涎。うち 1 頭の口の中が赤い。全体的に口に違和感があるように動かしている。  
家保立入（6/13）  
検体 No.1：泡沫性流涎、鼻腔内糜爛  
No.2: 泡沫性流涎、口蓋に糜爛（1カ所）  
No.3: 泡沫性流涎、鼻腔・口唇・上顎・に糜爛  
※他にも口内の確認はしていないが、流涎を示す牛が 3~4 頭認められた。
- 7 給与飼料  
飼料、飼料 5/14 が最後
- 8 過去 7 日間に立ち入った者の有無  
・ 隣の牛舎の管理者（ ）：繁殖・子牛 合計 80 頭ほど飼養）と一緒にお互いの牛舎内を毎日 2 回、ここ 1 ヶ月弱消毒していた。  
・ 牛の管理は本人が一人で行っていた。
- 9 その他  
・ ワクチン未接種  
・ 6/2、都農食肉処理場に早期出荷（13 頭） 運送（トラックは 氏の牛のみ輸送。他の農場の牛と一緒に搬入はしていない）  
・ （発生農場）から 500m ほど離れた場所にある。

# 検体リスト

検体No.	個体識別番号	種別	生年月日	用途	性別	血液	スワブ	症状	写真
1	1	黒毛和種	H15.6.6	肥育	♀	○	○	泡沫性流涎、鼻腔内糜爛	○
2		黒毛和種	H8.5.28	肥育	♀	○	○	泡沫性流涎、口蓋に糜爛 (1カ所)	○
3		黒毛和種	H12.5.11	肥育	♀	○	○	泡沫性流涎、鼻腔・口唇・ 上顎・口蓋に糜爛	○

## 農場配置図

□ 発症牛



289 例目

病性鑑定依頼：材料授受：2010. 6. 14, 11:40

進行状況 (2010. 6. 14, 18:00)

検体No.	個体識別番号	用途	血液	スワブor 組織	RT PCR 3D	症状
1		肥育	○	○	-	泡沫性流涎、鼻腔内糜爛
2		肥育	○	○	-	泡沫性流涎、口蓋に糜爛(1カ所)
3		肥育	○	○	+	泡沫性流涎、鼻腔・口唇・上顎・口蓋に糜爛

RT PCRはスワブを用いた。

+: 陽性, -: 陰性