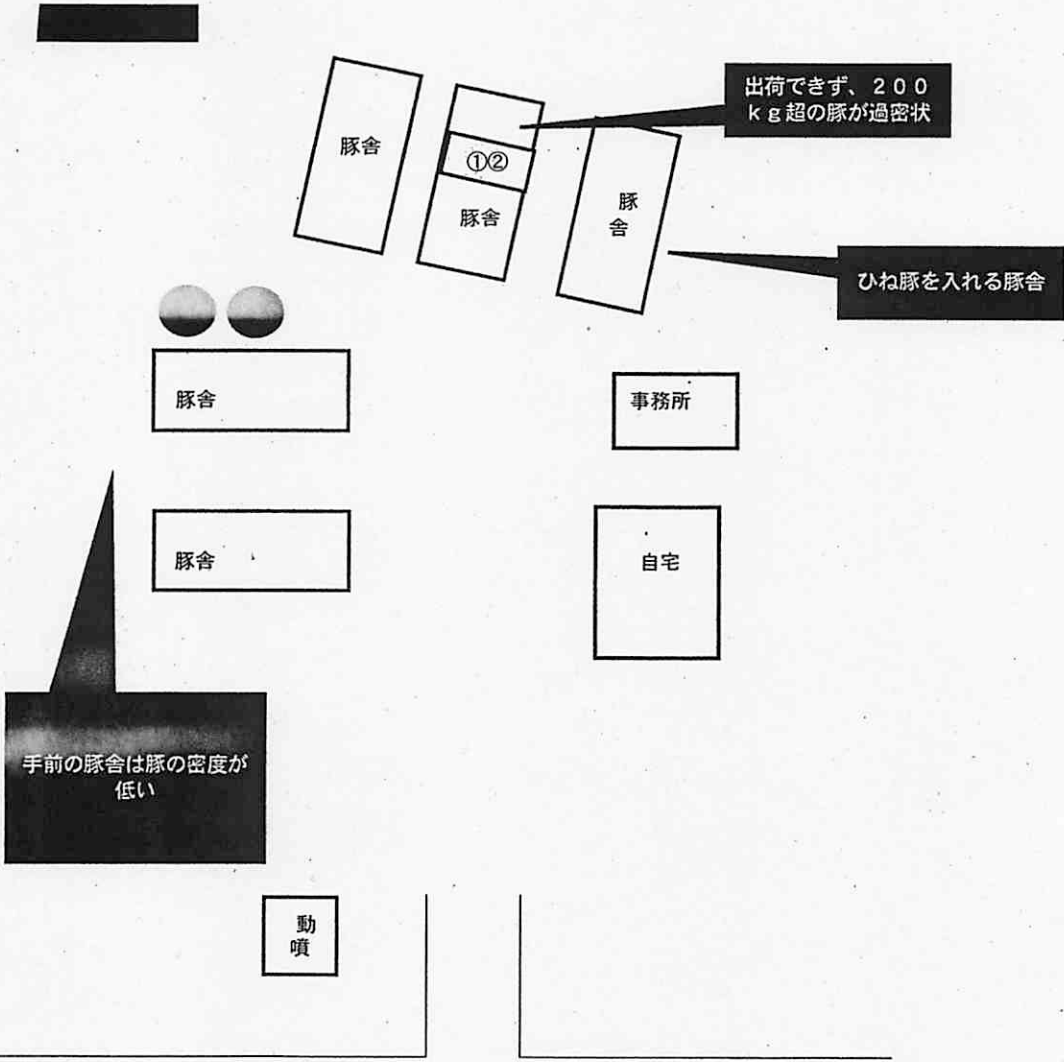


## 不明疾病の現地調査表 (病鑑No.313)

- 1 届出年月日時間：平成22年6月7日 14時00分
- 2 届出者：[REDACTED]
- 3 発生農場  
氏名：[REDACTED]  
住所：川南町大字川南 [REDACTED]
- 4 飼養頭数：豚肥育農家 [REDACTED]  
肥育豚 1309 頭
- 5 家畜保健衛生所立入調査 (岩田、高山、菊池)
  - ・ 15:30 農場到着
  - ・ 16:50 採材終了
- 6 病畜の概要  
農場稟告 (6/7)  
3日前から鼻に水疱のようなものを見つけた。O脚になり蹄の周りが腫れている。  
※ワクチン23日接種  
家保立入 (6/5)  
No. 1: 鼻・蹄に糜爛  
No. 2: 鼻に小さな糜爛  
No. 3: 鼻に糜爛  
他にも1, 2頭に鼻の痂皮を認めた (明確な水疱ではない)
- 7 給与飼料：  
餌は [REDACTED] が管理している。
- 8 最近立ち入った者の有無  
一人で管理。ワクチン班は [REDACTED] と従業員7人位が入った。4日にバルク車が入った。
- 9 その他  
開放豚舎。ワクチン班が消毒なしで勝手に農場に入り、何回も入ってきた (途中で農場から車で出かけ、また入ってくる) とのこと。

### 検体リスト

検体No.	畜種	用途	血液	スワブ	症状	写真
1	豚	肥育	—	○(スワブ+組織)	鼻・蹄に糜爛	○
2	豚	肥育	—	○	鼻に小さな糜爛	
3	豚	肥育	—	○(スワブ+組織)	鼻に糜爛	○



278

(No.349)

検体No.	畜種	用途	血液	スワブ	RT PCR 3D	症状
1	豚	肥育	-	○(スワブ+組織)	+	鼻・蹄に糜爛
2	豚	肥育	-	○	-	鼻に小さな糜爛
3	豚	肥育	-	○(スワブ+組織)	+	鼻に糜爛

RT PCRはスワブを用いた。

+ : 陽性, - : 陰性