

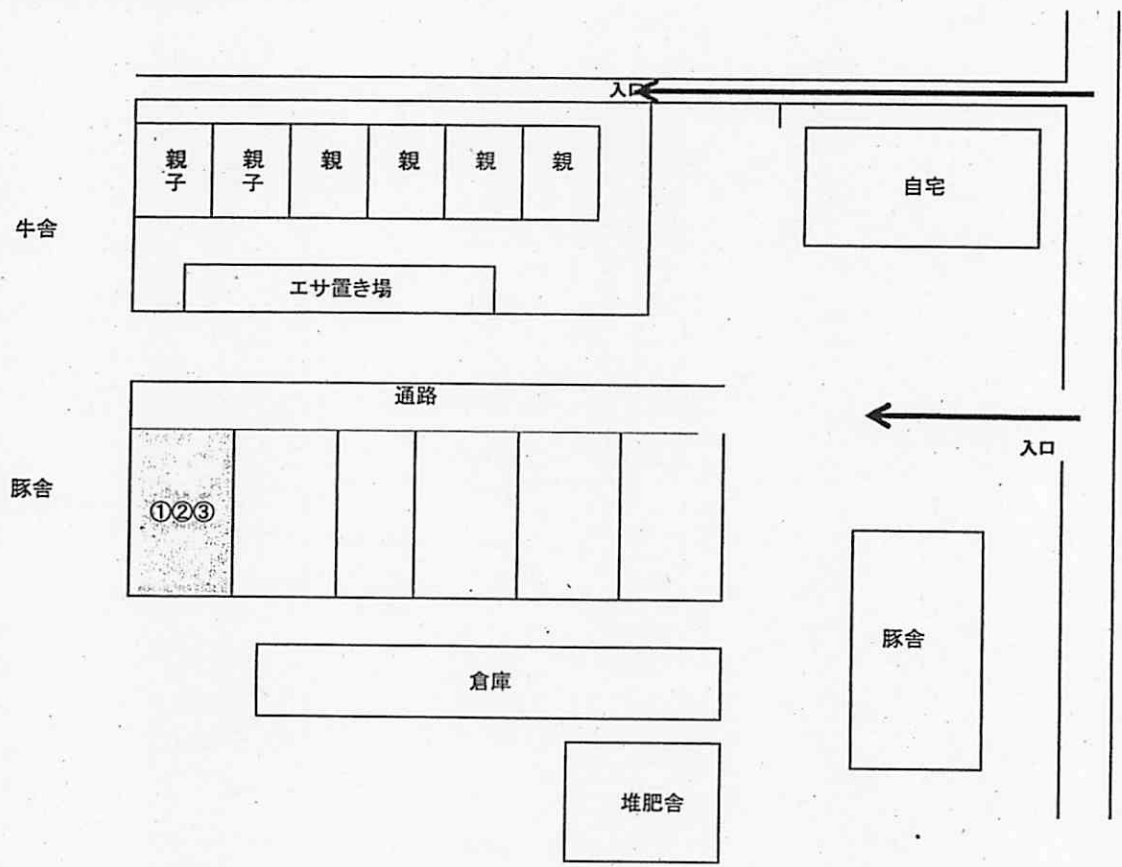
不明疾病の現地調査表（病鑑 No.256）

- 1 届出年月日時間：平成22年5月28日8時00分
- 2 届出者：[REDACTED]
- 3 発生農場
氏名：[REDACTED]
【現在入院中。管理は[REDACTED]が行っている。[REDACTED]は牛も飼育しており、5/25に牛で病鑑依頼。症状がなかったため検体未送付】
住所：川南町大字川南 [REDACTED]
- 4 飼養頭数
肉豚279頭（[REDACTED]
牛8頭（豚舎の隣。[REDACTED]とは関係なく [REDACTED]が飼育している）
- 5 家畜保健衛生所立入調査（岩田・高山・開）
 - ・ 9：35 農場到着
 - ・ 10：50 採材終了
- 6 病畜の概要
農場稟告（5/28）
朝2頭の鼻に水疱を認めた。
家保立入（5/28）
2頭に鼻の水疱、蹄の糜爛を認めた。同じ豚房内に蹄の糜爛を数頭認めた。
- 7 給与飼料
[REDACTED]からもらっているので詳しくは [REDACTED]に聞いて欲しいとのこと。
- 8 過去7日間に立ち入った者の有無
なし。
- 9 その他
近隣農場：[REDACTED]はじめ周囲に豚舎、牛舎が多数みられる。
5/24ワクチン接種。

検体リスト

検体No.	畜種	用途	血液	スワブ	症状	写真
1	豚	肥育	○	○	蹄冠に糜爛	
2	豚	肥育	○	○	蹄冠に糜爛、鼻に水疱	○
3	豚	肥育	○	○	蹄冠に糜爛、鼻に水疱	○

農場見取り図(牛・豚)



226

(No.276)

検体No.	用途	血液	スワブ	RT PCR 3D	症状
1	肥育	○	○	+	蹄冠に糜爛
2	肥育	○	○	+	蹄冠に糜爛、鼻に水疱
3	肥育	○	○	+	蹄冠に糜爛、鼻に水疱

RT PCRはスワブを用いた。

+: 陽性, -: 陰性