

## 不明疾病の現地調査表 (病鑑No.238)

1 届出年月日時間：平成22年5月24日 13時15分

2 届出者： (本人)

3 発生農場

氏名：

住所：川南町大字平田

4 飼養頭数：肥育農家

F1：145頭、和牛：12頭 計157頭

5 家畜保健衛生所立入調査

・14：40 農場到着

・15：50 採材終了

6 病畜の概要

農場稟告 (5/24)

21日から食欲不振、流涎により経過観察を行っていた。24日は同じ症状の牛が増えた。

家保立入 (5/24)

2牛房にて流涎を示す牛を複数見かけた。最初に症状を認めた牛と流涎の多い牛2頭の口内を観察するとそれぞれ鼻腔・上顎・下顎・舌に糜爛を認めた。

7 給与飼料

(HM73S、HM400、HM育成用)、チモシー・オーツはアメリカ産。  
なくなるまで中国産稻わらを用いていた。

8 過去7日間に立ち入った者の有無

家族3人で管理。18日に がタンクの横まで入ってきた。

9 その他

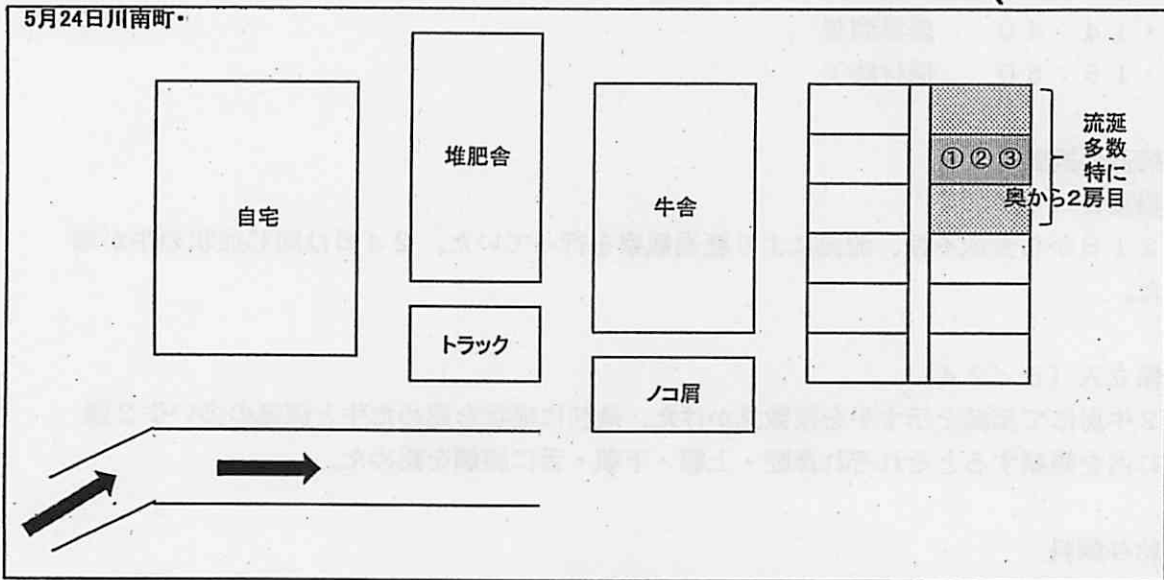
向かいに、 があり、 の横を通らないと農場に入れない。  
当該農場は都城の の預託農場であり、同じ預託農場の 農場が発生する  
前にその農場に入ったことがある 農場に からの餌が届くので取りに  
行っていた)

3/29に10頭導入。

# 検体リスト

検体No.	耳標No.	用途	血液	スワブ	症状	写真
1		肥育	○	○	上顎・舌・鼻腔に糜爛	○
2		肥育	○	○	上顎・舌・鼻腔に糜爛	○
3		肥育	○	○	上顎・舌・鼻腔に糜爛	○

5月24日川南町・



208例目

病性鑑定依頼：材料授受：2010. 5. 24, 24:20

進行状況 (2010. 5. 25, 17:00)

検体No.	耳標No.	用途	血液	スワブ	RT PCR 3D	症状
1		肥育	○	○	+	上顎・舌・鼻腔に糜爛
2		肥育	○	○	+	上顎・舌・鼻腔に糜爛
3		肥育	○	○	-	上顎・舌・鼻腔に糜爛

RT PCRはスワブを用いた。

+：陽性，-：陰性