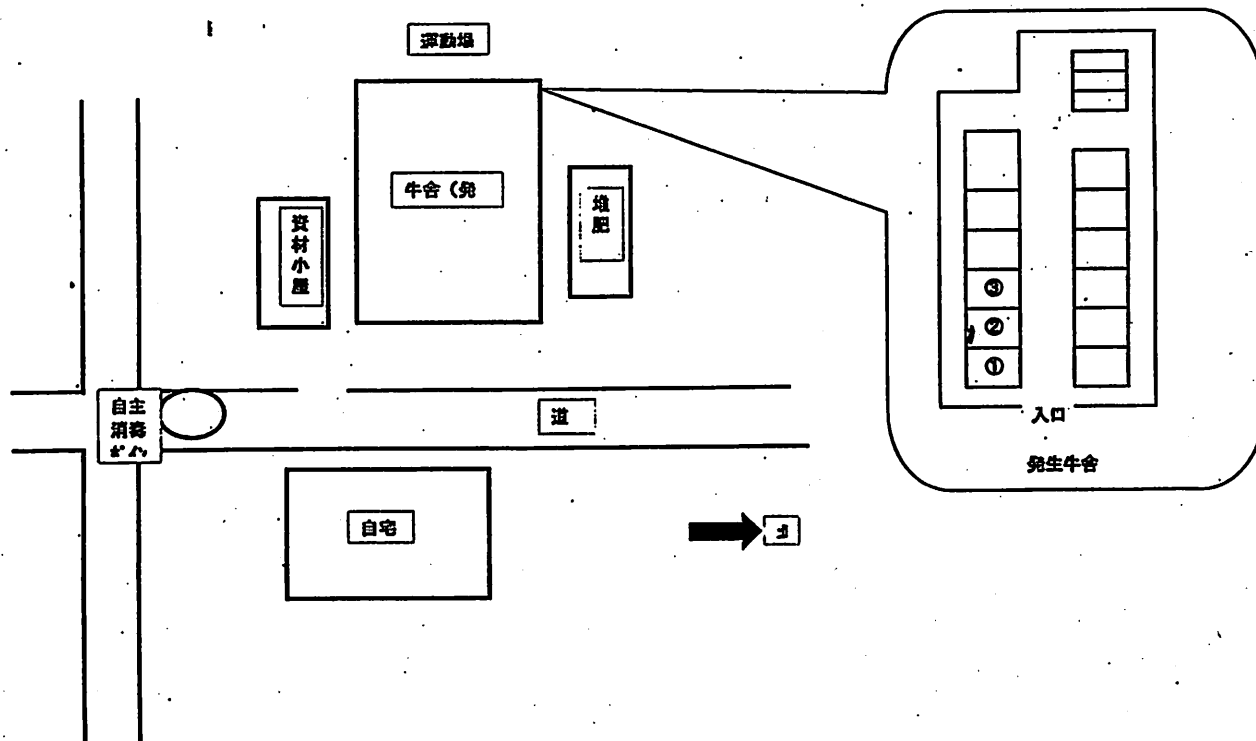


不明疾病の現地調査表 (病鑑No.237)

- 1 届出年月日時間：平成22年5月24日11時35分
- 2 届出者：本人
- 3 発生農場
氏名：
住所：川南町大字平田
- 4 飼養頭数
牛：黒毛和種 計14頭 (繁殖8頭、子牛6頭)
- 5 家畜保健衛生所立入調査
・14:05 農場到着
・14:55 採材終了
- 6 病畜の概要
農場稟告 (5/24)
5/24 10時頃、繁殖牛1頭 (No.1) に鼻腔びらんを認める。食欲はある。
隣の1頭 (No.2)
家保立入 (5/24)
繁殖牛1頭 (No.1) に鼻腔びらん (一部癒痕化)、上歯茎に白色斑、下顎粘膜びらん、
乳頭水疱及びびらんが認められた。体温 (38.6℃)、
隣の繁殖牛1頭 (No.2) に鼻腔内びらんが認められた。
- 7 給与飼料
ローズのロール (自家)、濃厚飼料 ()
- 8 過去7日間に立ち入った者の有無
なし
- 9 その他
夫婦2人で管理
5/15頃に濃厚飼料を に取りに行く。

検体リスト

検体No.	個体識別No.	種別	生年月日	用途	性別	血液	スワブ	症状	写真
1		黒毛和種	H16.7.8	繁殖	♀	○	○	鼻腔びらん、上唇蒼白色斑、下眼結膜びらん、乳房水腫	○
2		黒毛和種	H16.3.2	繁殖	♀	○	○	乳房水腫	○
3		黒毛和種	H18.8.30	繁殖	♀	○	○	なし	



207 例目

病性鑑定依頼：材料授受：2010. 5. 24, 24:20
進行状況 (2010. 5. 25, 17:00)

検体No.	耳標No.	用途	血液	スワブ	RT PCR 3D	症状
1		繁殖	○	○	-	鼻腔びらん、上歯茎白色斑、下顎粘膜びらん、 乳頭水疱
2		繁殖	○	○	+	乳頭水疱
3		繁殖	○	○	-	なし

RT PCRはスワブを用いた。

+: 陽性, -: 陰性