

不明疾病の現地調査表（病鑑 No.227）

1 届出年月日時間：平成22年5月23日 10時00分

2 届出者： (本人)

3 発生農場

氏名：

住所：新富町大字日置 (農場)

4 飼養頭数：和牛肥育農家 179頭

5 家畜保健衛生所立入調査

・12:00 農場到着

・12:40 採材終了

6 病畜の概要

農場稟告 (5/23)

2頭が昨日の昼から食欲がなく、今日流涎と口の中に赤いものを見つけた。

家保立入 (5/23)

肥育牛2頭の鼻腔・上顎・口端・上顎等に糜爛を認めた。

7 給与飼料

わら ()、オーツヘイ・配合飼料・コナキューブ ()、

チモシー ()

8 過去7日間に立ち入った者の有無

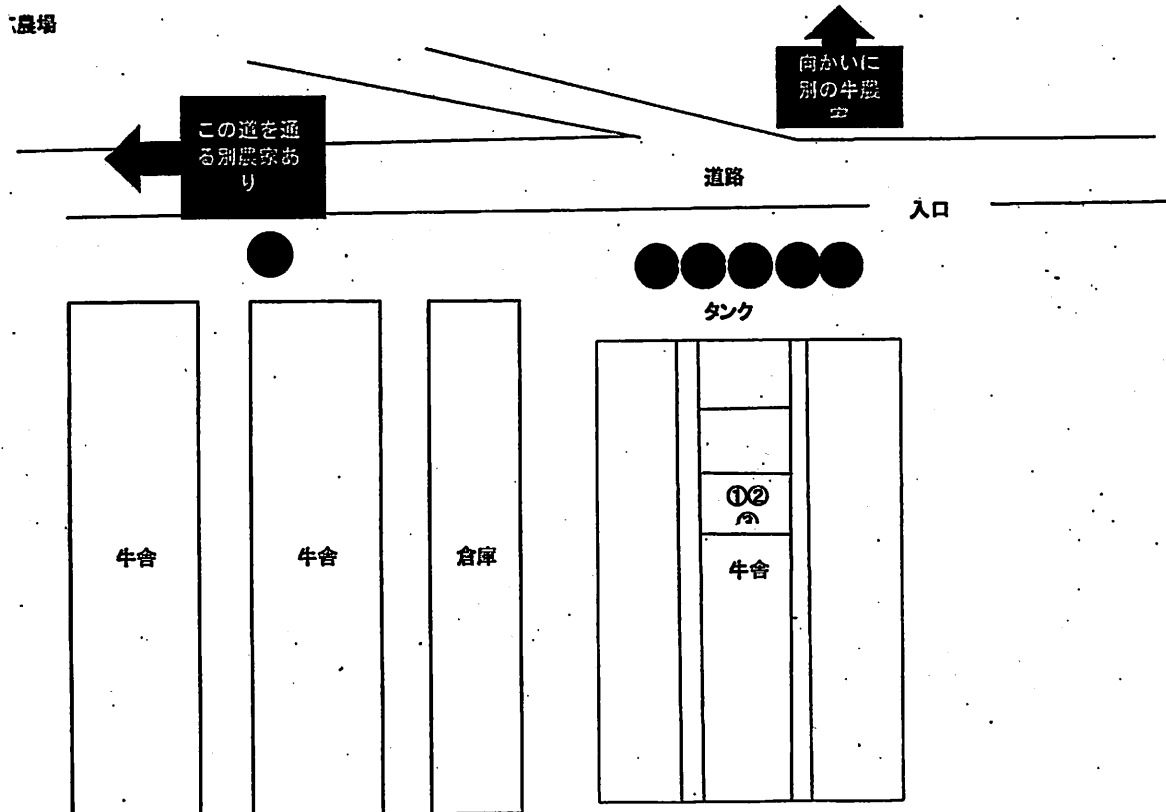
家族3人で管理をしている。21日に入り口近くのタンクにバルク車 ()が入った。

9 その他

自宅から農場へ通う時に 農場のそばの道を通っていたが、発生以降は通っていない。向かいに別の牛農家がある。 農場前の道を通らないと行けない牛農場がある。明日ワクチン接種をする予定だった。

検体リスト

検体No.	個体識別番号	種別	生年月日	用途	性別	血液	スワブ	症状	写真
1		黒毛和種	H20.4.6	肥育	♂	○	○	異常なし	
2		黒毛和種	H20.5.7	肥育	♂	○	○	流涎、上顎・鼻腔・口端に痂癬	○
3		黒毛和種	H20.4.13	肥育	♂	○	○	鼻腔・下顎の発赤	○



200 例目

病性鑑定依頼：材料授受：2010. 5. 23, 23:25
進行状況 (2010. 5. 24, 19:00)

検体No.	耳標No.	用途	血液	スワブ	RT PCR 3D	症状
1		肥育	○	○	-	異常なし
2		肥育	○	○	+	流涎、上顎・鼻腔・口端に糜爛
3		肥育	○	○	-	鼻腔・下顎の発赤

RT PCRはスワブを用いた。

+: 陽性, -: 陰性