

不明疾病の現地調査表 (病鑑No.212)

1 届出年月日時間：平成22年5月21日 21時00分

2 届出者： 農場主の息子

3 発生農場

氏名：永友千年

住所：川南町大字川南11354

4 飼養頭数：和牛繁殖農家 親4頭、子2頭 計6頭

5 家畜保健衛生所立入調査

・10:00 農場到着

・10:40 採材終了

6 病畜の概要

農場稟告 (5/22)

先週土曜あたりから親1頭で流涎。21日に口の中を見ると赤くなっていた。

家保立入 (5/22)

No. 1 軽度流涎、鼻腔に白色斑

No. 2 軽度流涎、鼻腔に糜爛

No. 3 流涎、上顎、舌、鼻腔内に糜爛

7 給与飼料：わらは自家製、配合飼料は ふすまは 。農協へは自分で取りに行く。

8 過去7日間に立ち入った者の有無

主に世話をしているのは農場主夫妻。届出した氏はたまに手伝う位。他には孫が遊びに農場に入る。その他に入ったものはなし。


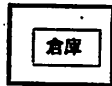
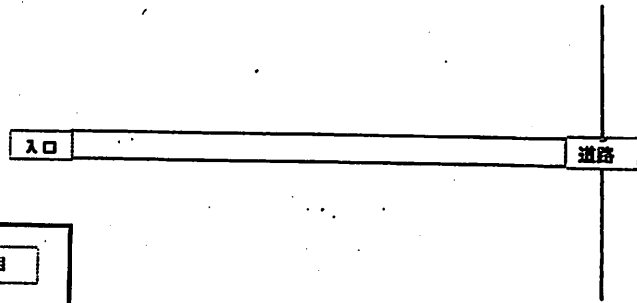
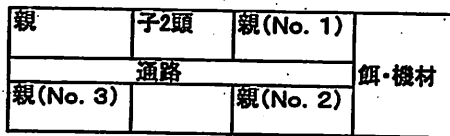
9 その他

糞尿は裏の畑に置いていたので、石灰を混ぜるよう指示。

検体リスト

検体No.	個体識別番号	種別	生年月日	用途	性別	血液	スワブ	症状	写真
1		黒毛和種	H14.7.19	繁殖	♀	○	○	軽度流涎、鼻腔に白色班	
2		黒毛和種	H7.9.2	繁殖	♀	○	○	軽度流涎、鼻腔に糜爛	
3		黒毛和種	H17.1.2	繁殖	♀	○	○	流涎、上顎、舌、鼻腔内に糜爛	○

見取り図



187例目

病性鑑定依頼：材料授受：2010. 5. 22, 22:52
進行状況 (2010. 5. 23, 18:00)

検体No.	耳標No.	用途	血液	スワブ	RT PCR 3D	症状
1		繁殖	○	○	-	軽度流涎、鼻腔に白色班
2		繁殖	○	○	+	軽度流涎、鼻腔に糜爛
3		繁殖	○	○	+	流涎、上顎、舌、鼻腔内に糜爛

RT PCRはスワブを用いた。

+: 陽性, -: 陰性