

不明疾病の現地調査表 (病監No.200)

1 届出年月日時間：平成22年5月21日 8時45分

2 届出者：

3 発生農場

氏名：

住所：川南町平田

4 飼養頭数：牛66頭 (繁殖37頭、子牛29頭)

5 家畜保健衛生所立入調査

・10:20 農場到着

・11:30 採材終了

6 病畜の概要

農場稟告 (5/21)

5/20 から子牛が食欲不振。5/21 朝、子牛2頭が流涎、口にただれ。

家保立入 (5/21)

採材 No.2 の牛で泡沫性流涎、口腔内・鼻腔内びらん、舌に水疱。

採材 No.3 の牛で泡沫性流涎、口腔内・鼻腔内・舌のびらん及び癒痕化。

7 給与飼料

イタリアン青刈り (自家産)、イタリアンロール (自家産：子牛のみ)

濃厚飼料 (農協→自分で取りに行く)

8 過去7日間に立ち入った者の有無

さんと さんの二人で管理。

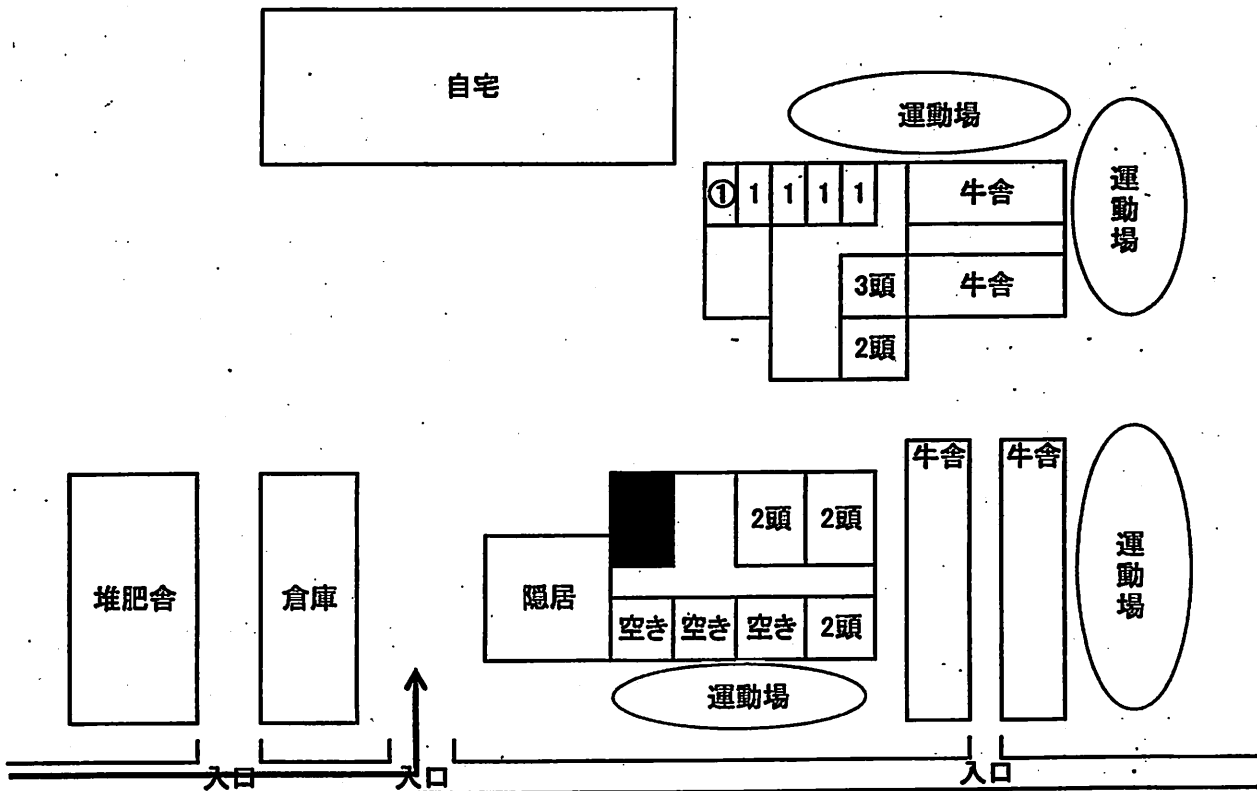
9 その他

農場の近くに川南町のゴミ処理場があり、ゴミ収集車 (トラック) が頻繁に農場前の道路を行き来していた。トラックに積まれたゴミは覆われておらず、剥き出しのまま走行していた。気になった Jさんの父親が数回、町役場に連絡し改善を申し出ていた。1週間前 (5/14 頃)、道路に通行禁止のポールが置かれ、ゴミ収集車は通らなくなったが、近所の方以外の一般車両の通行はまだ多い状態である。

検体リスト

検体No.	個体識別番号	種別	生年月日	用途	性別	血液	スワブor組織	症状	写真
1		黒毛和種	H15.6.12	子牛	♀	○	○	食欲不振	
2		黒毛和種	H21.8.16	子牛	♂	○	○	泡状性皮疹、口腔内・鼻腔内びらん、舌の水疱	○
3		黒毛和種	H21.8.2	子牛	♀	○	○	泡状性皮疹、口腔内・鼻腔内・舌びらん、舌びらんの皰瘡	○

農場配置図



176 例目

病性鑑定依頼：材料授受：2010. 5. 21, 23:39
進行状況 (2010. 5. 22, 16:30)

検体No.	個体識別番号	用途	血液	スワブor 組織	RT PCR 3D	症状
1		子牛	○	○	-	食欲不振
2		子牛	○	○	+	泡沫性流涎、口腔内・鼻腔内びらん、舌の水疱
3		子牛	○	○	-	泡沫性流涎、口腔内・鼻腔内・舌びらん、舌びらんの癒痕化

RT PCRはスワブを用いた。

+: 陽性, -: 陰性