

不明疾病の現地調査表 (病鑑No.191)

1 届出年月日時間：平成22年5月20日9時15分

2 届出者： (本人)

3 発生農場

氏名： ()

住所：新富町大字日置

4 飼養頭数

和牛肥育 165頭

5 家畜保健衛生所立入調査

・14:30 農場到着

・15:50 採材終了

6 病畜の概要

農場稟告 (5/20)

5月10日から1頭が、食欲低下。昨日夕方から透明な粘性の流涎を認める。今日は泡沫状の流涎。他の部屋の2頭にも流涎が見られる。

家保立入 (5/20)

No1 鼻汁、泡沫性流涎。上唇にモザイク状の白斑を認める。

No2 泡沫性流涎、鼻および上唇の糜爛を認める。

No3 泡沫性流涎、上唇および下唇の糜爛、舌の潰瘍を認める。

7 給与飼料

・中国雪龍産稲わら ()

・オーストラリア産オーツヘイ ()

・配合飼料 小並、前期、後期 全酪連で配合 ()

・ジャンプリー →ビール粕 JAに取りに行っている

8 過去7日間に立ち入った者の有無

()は週に2回、配合飼料を配送)

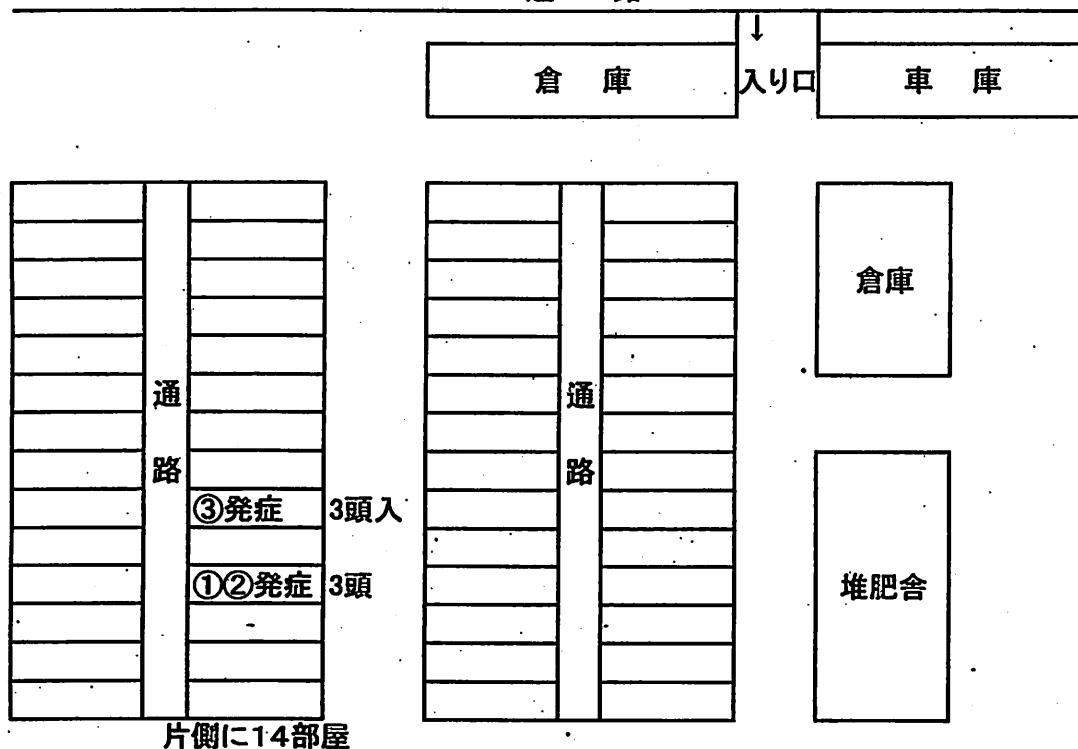
9 その他

ここを含め、農場が3カ所ある。(約300~400m先に子牛200頭:2名で管理。約2.5km先に母牛300頭:3名で管理。4月20日以前は行き来があったが、以降はない。)

検体リスト

検体No.	耳標No.	種別	生年月日	用途	性別	血液	スワブ	症状
1		黒毛和種	H20.6.24	肥育	♀	○	○	泡沫性流涎、上唇の白斑
2		黒毛和種	H20.6.9	肥育	♀	○	○	泡沫性流涎、鼻、上唇および下唇に糜爛
3		黒毛和種	H20.7.30	肥育	♀	○	○	泡沫性流涎、舌の潰瘍、上唇に糜爛

道 路



168例目

病性鑑定依頼：材料授受：2010. 5. 20, 23:50
進行状況 (2010. 5. 21, 21:30)

検体No.	用途	耳標No.	血液	スワブ	RT PCR 3D	症状
1	肥育		○	○	+	泡沫性流涎、上唇の白斑
2	肥育		○	○	+	泡沫性流涎、鼻、上唇および下唇に糜爛
3	肥育		○	○	+	泡沫性流涎、舌の潰瘍、上唇に糜爛

RT PCRはスワブを用いた。

+: 陽性, -: 陰性