

不明疾病の現地調査表（病鑑 No.187）

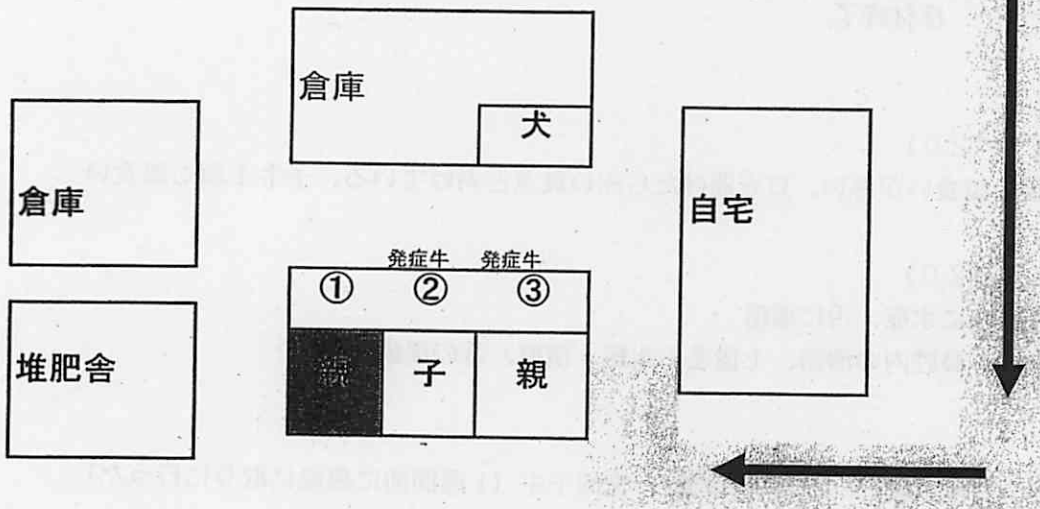
- 1 届出年月日時間：平成22年5月20日 8時30分
- 2 届出者：共済
- 3 発生農場
氏名：
住所：高鍋町南高鍋
- 4 飼養頭数：和牛繁殖農家
繁殖牛2頭、子牛1頭
- 5 家畜保健衛生所立入調査
・10：40 農場到着
・11：30 採材終了
- 6 病畜の概要
農場稟告（5/20）
20日、親の餌食いが悪い。口を開けたら赤い斑点と剥げている。子牛1頭も餌食いが悪い。
家保立入（5/20）
No.2：鼻腔内に水疱、舌に潰瘍
No.3：流涎、鼻腔内の潰瘍、上歯茎の水疱・潰瘍、舌の潰瘍
- 7 給与飼料
イタリアン（自家製）、ワラ（自家製）、宮崎子牛（1週間前に農協に取りに行った）
- 8 過去7日間に立ち入った者の有無
夫妻のみ
- 9 その他
近隣農場：サトウテツロウ（牛）、 牧場の 農場（牛）、 （牛：
農場がエサを刈りに行くところの近く）

検体リスト

検体No.	耳標No.	種別	生年月日	用途	性別	血液	スワブ	症状
1		黒毛和種	H12.8.1	繁殖	♀	○	○	なし
2		黒毛和種	H21.6.13	子牛	♀	○	○	鼻腔内に水疱、舌に潰瘍
3		黒毛和種	H18.3.11	繁殖	♀	○	○	流涎、鼻腔内の潰瘍、上歯茎の水疱・潰瘍

和牛繁殖農場

あおい会館
高鍋式場



164例目

病性鑑定依頼：材料授受：2010. 5. 20, 23:50
進行状況 (2010. 5. 21, 21:30)

検体No.	用途	耳標No.	血液	スワブ	RT PCR 3D	症状
1	繁殖		○	○	-	なし
2	子牛		○	○	+	鼻腔内に水疱、舌に潰瘍
3	繁殖		○	○	+	流涎、鼻腔内の潰瘍、上歯茎の水疱・潰瘍、舌の潰瘍

RT PCRはスワブを用いた。

+: 陽性, -: 陰性