

不明疾病の現地調査表 (病鑑 No.175)

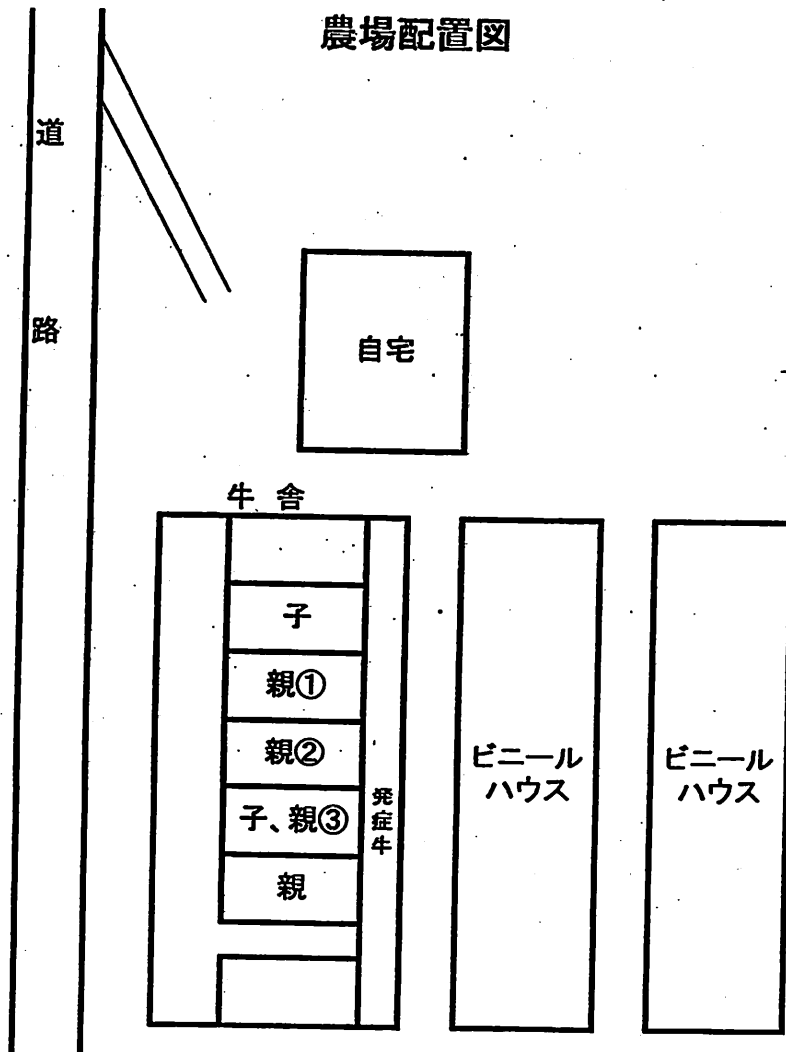
- 1 届出年月日時間：平成22年5月18日 13時40分
- 2 届出者：都農町役場 係長
- 3 発生農場
氏名：
住所：都農町大字川北
- 4 飼養頭数：和牛繁殖農家
繁殖牛4頭、子牛2頭 合計:6頭
- 5 家畜保健衛生所立入調査
・16:05 農場到着
・16:50 採材終了
- 6 病畜の概要
農場稟告 (5/18)
母牛1頭が食欲不振。流涎、舌に糜爛。

家保立入 (5/18)
No.3:泡沫性流涎、鼻腔内の糜爛、上唇、下唇の糜爛、舌の潰瘍。
- 7 給与飼料：イタリアン、エンバク(自家産)、ふすま、ビートパルプ、みやざき子牛、が
んばれ子牛(農協)
- 8 過去7日間に立ち入った者の有無
なし。
- 9 その他

検体リスト

| 検体No. | 個体識別番号 | 種別 | 生年月日 | 用途 | 性別 | 血液 | スワブ | 症状 | 写真 |
|-------|--------|------|----------|----|----|----|-------------|----------------------|----|
| 1 | | 黒毛和種 | H17.6.21 | 繁殖 | ♀ | ○ | ○ | 症状なし | |
| 2 | | 黒毛和種 | H16.8.25 | 繁殖 | ♀ | ○ | ○ | 症状なし | |
| 3 | | 黒毛和種 | H19.1.15 | 繁殖 | ♀ | ○ | ○ (スワブ+舌組織) | 泡沫性流涎、鼻、上唇、下唇の糜爛。舌の潰 | ○ |

農場配置図



153例目

病性鑑定依頼：材料授受：2010. 5. 19, 24:20
進行状況 (2010. 5. 20, 19:30)

| 検体No. | 耳標No. | 用途 | 血液 | スワブ | RT PCR 3D | 症状 |
|-------|-------|----|----|-----------|--------------|------------------------|
| 1 | | 繁殖 | ○ | ○ | - | 症状なし |
| 2 | | 繁殖 | ○ | ○ | - | 症状なし |
| 3 | | 繁殖 | ○ | (スワブ+舌組織) | + | 泡沫性流涎、鼻、上唇、下唇の糜爛。舌の潰瘍。 |

RT PCRはスワブを用いた。

+: 陽性, -: 陰性