

不明疾病の現地調査表 (病鑑 No.172)

1 届出年月日時間：平成22年5月18日8時35分

2 届出者：NOSAI獣医師

3 発生農場

氏名：

住所：川南町大字川南

4 飼養頭数

和牛繁殖：繁殖牛21頭、子牛17頭 合計38頭

5 家畜保健衛生所立入調査

・14:15 農場到着

・15:00 採材終了

6 病畜の概要

農場稟告 (5/18)

繁殖牛1頭が17日から食欲なし。流涎があり、上顎に赤いものが見える。18日は隣の牛の食欲もなくなった。

家保立入 (5/18)

17日から症状のあった牛は鼻腔・上顎・舌・口端に糜爛を認めた。

7 給与飼料

わら、イタリアンロールは自家製。配合飼料は繁殖牛用が「繁殖」(全農：農家が農協まで取りに行っている)と茶葉()

8 過去7日間に立ち入った者の有無

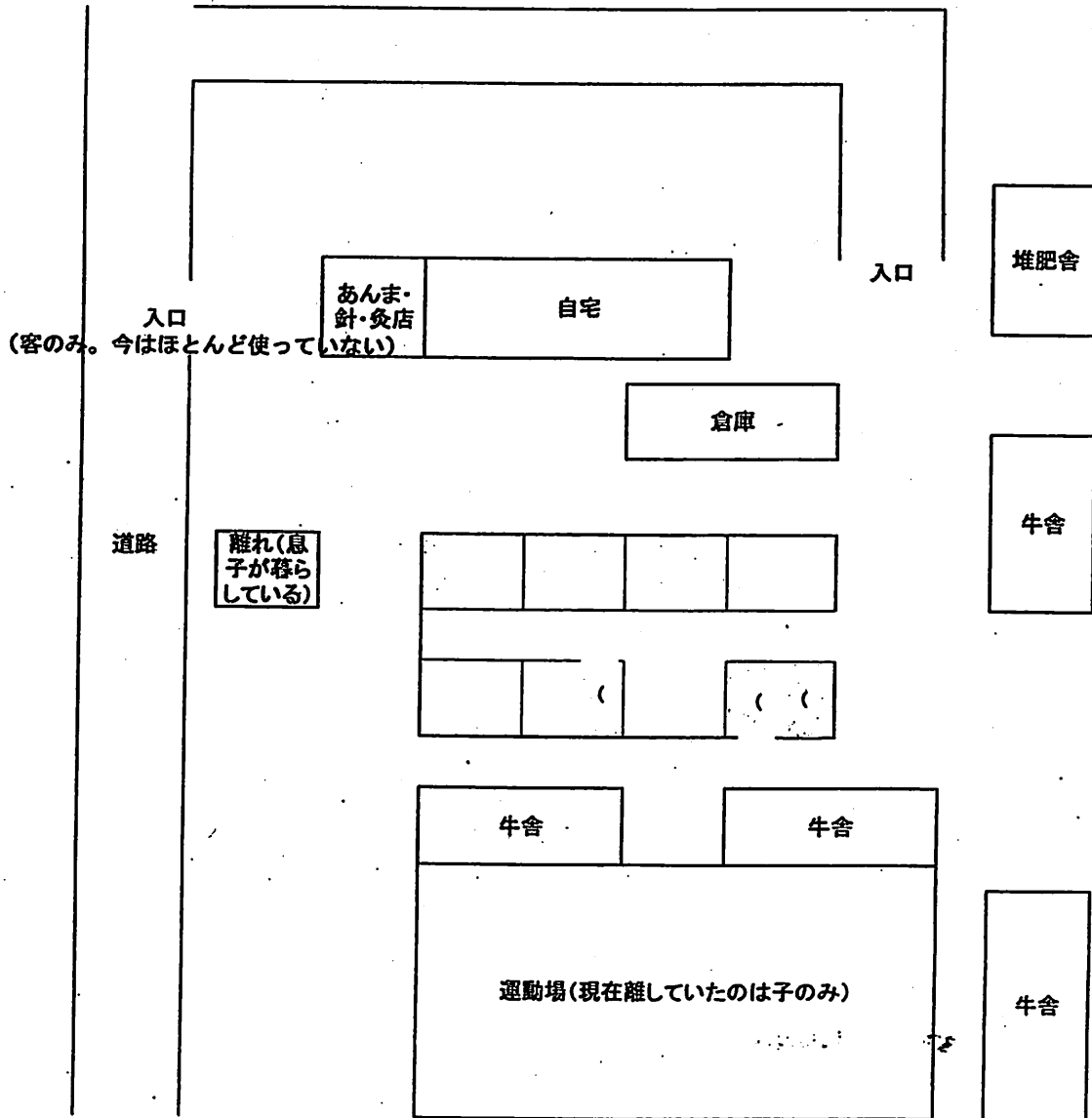
夫婦と息子で管理。鋸屑屋()氏がいった。

9 その他

5/1にロールを近所の)氏と一緒に作製した。息子は実家・農場に隣接した施設であんま・針・灸を営んでいるが、5/5から休業している。結果が出るまで引き続き自粛するよう指示した。発生農場である)氏の自宅が隣(しかし農場は別の場所にある)。

検体リスト

検体No.	個体識別番号	種別	生年月日	用途	性別	血液	スワブor組織	症状	写真
1		瓜毛和種	H20.5.10	繁殖	♀	○	○	異常なし	
2		瓜毛和種	H18.1.3	繁殖	♀	○	○	軽度流涎。下顎に白色小結節	○
3		瓜毛和種	H19.5.23	繁殖	♀	○	○	鼻腔・上顎・舌に糜爛。	○



152例目

病性鑑定依頼：材料授受：2010. 5. 17, 24:00
進行状況 (2010. 5. 19, 20:00)

検体No.	用途	個体識別番号	血液	スワブor組織	RT PCR 3D	症状
1	繁殖		○	○	-	異常なし
2	繁殖		○	○	-	軽度流涎。下顎に白色小結節
3	繁殖		○	○	+	鼻腔・上顎・舌に糜爛。

RT PCRはスワブを用いた。

+: 陽性, -: 陰性