

不明疾病の現地調査表（病鑑 No.165）

1 届出年月日時間：平成22年5月17日15時30分

2 届出者：疫学班（ 課長）

3 発生農場

氏名：

住所：川南町大字平田

4 飼養頭数

和牛繁殖：繁殖4頭、子3頭 合計7頭

5 家畜保健衛生所立入調査

・18：30 農場到着

・19：30 採材終了

6 病畜の概要

農場稟告（5/17）

14日に分娩直前の牛の食欲低下、透明な涎、鼻汁を確認。17日に上顎、舌に水疱のようなものを見つけた。涎も少しある。

家保立入（5/17）

泡沫性流涎、鼻腔の発赤、上顎・舌の糜爛を認めた。

7 給与飼料

乾草（自家製。農場周囲の畑から刈り取る）、配合飼料はみのり、モーレット、なでしこ（全農。農協に自分で取りに行く。最近では5/2に取りに行った）

8 過去7日間に立ち入った者の有無

氏一人で管理を行っている。他の農場との接触はなし。6km離れた自宅から通っている。（牛農家）氏と道の前で話した。

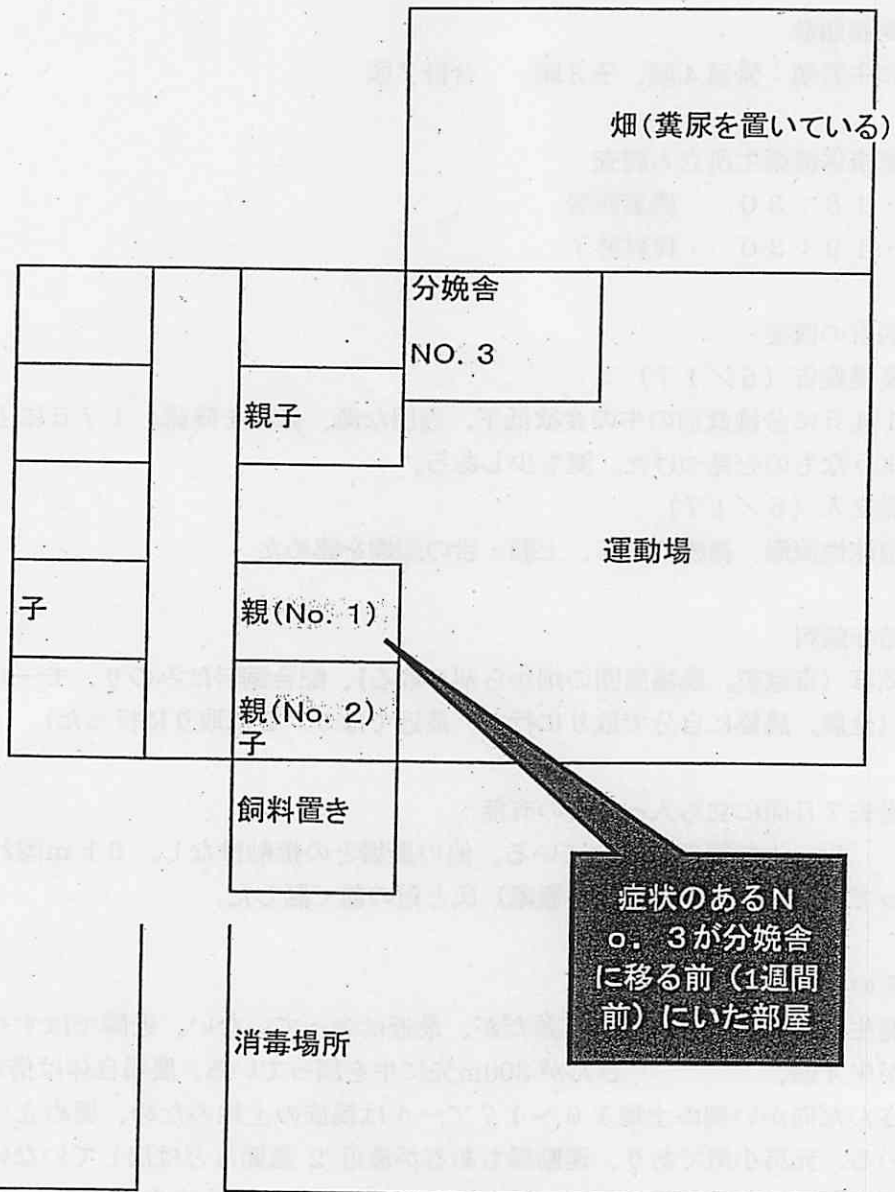
9 その他

発生農場の 氏と兄弟だが、最近は会っていない。近隣ではすぐ近くに
が牛4頭、 さんが300m先に牛を飼っている。農場自体は借地だが、小道を
はさんだ向かい側の土地16～17アールは親族の土地のため、埋め立て地として考
えている。元馬小屋であり、運動場もあるが最近2週間ほどは出していない。糞尿は後ろ
の畑に置いてあるとのことで石灰を混ぜてビニールシートをかぶせるよう指示。

検体リスト

検体No.	個体識別番号	種別	生年月日	用途	性別	血液	スワブor組織	症状	写真
1		黒毛和種	H17.10.2	繁殖	♀	○	○	異常なし	
2		黒毛和種	H15.7.20	繁殖	♀	○	○	異常なし	
3		黒毛和種	H18.7.5	繁殖	♀	○	○	流涎。上顎・舌に糜爛。	○

農場



親族名義の畑(陽一氏は埋却地にと考えている)

148例目

病性鑑定依頼：材料授受：2010. 5. 17, 24:00
進行状況 (2010. 5. 19, 19:00)

検体No.	用途	個体識別番号	血液	スワブor組織	RT PCR 3 D	症状
1	繁殖		○	○	-	異常なし
2	繁殖		○	○	-	異常なし
3	繁殖		○	○	+	流涎。上顎・舌に糜爛。

RT PCRはスワブを用いた。

+: 陽性, -: 陰性