

不明疾病の現地調査表（病鑑 No.105）

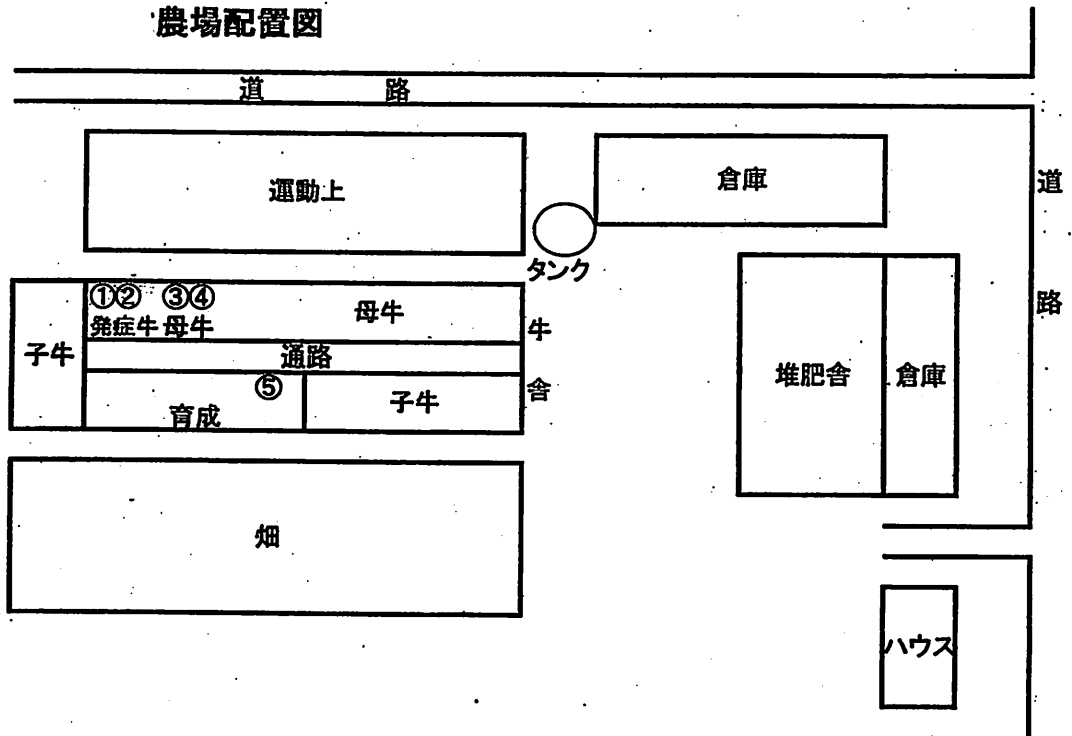
- 1 届出年月日時間：平成22年5月12日 16:00分
- 2 届出者：畜産試験場 (疫学調査班)
- 3 発生農場
氏名：
住所：川南町大字平田
- 4 飼養頭数
和牛繁殖：母牛 44 頭、育成 4 頭、子牛 28 頭 合計 76 頭
- 5 家畜保健衛生所立入調査
・ 17:50 農場到着
・ 19:20 採材終了
- 6 病畜の概要
農場稟告 (5/12)
2頭が食欲低下。口腔内に水疱を認める。

家保立入 (5/12)
No.1 泡沫性流涎、歯板上部粘膜の糜爛
No.2 泡沫性流涎、歯板上部粘膜および舌の糜爛
- 7 給与飼料：オーツヘイ ()、ワラ (自家産)
TMR、がんばれ子牛、遊、大豆カス ()
ナイスエーコーン ()
- 8 過去7日間に立ち入った者の有無
管理者以外無し (移動制限後は、ご主人と奥さんのみ)
- 9 その他
FMD 発生農場 () {農場} の近く

検体リスト

検体No.	個体識別番号	種別	生年月日	用途	性別	血液	スワブ	組織	症状
1		黒毛和種	H20.2.3	繁殖	♀	○	○		泡沫性流涎、歯板上部 粘膜の糜爛
2		黒毛和種	H19.7.13	繁殖	♀	○	○	○	泡沫性流涎、歯板上部粘膜および舌の糜爛
3		黒毛和種	H15.8.5	繁殖	♀	○	○		症状なし
4		黒毛和種	H14.2.10	繁殖	♀	○	○		症状なし
5		黒毛和種	H20.7.12	繁殖	♀	○	○		症状なし

農場配置図



85例目

病性鑑定依頼：材料授受：2010. 5. 13, 11:35
 進行状況 (2010. 5. 13, 20:00)

検体No.	用途	固体識別番号	血液	スワブ	組織	RT PCR 3D	症状
1	繁殖		○	○		+	泡沫性流涎、歯板上部 粘膜の糜爛
2	繁殖		○	○	○	+	泡沫性流涎、歯板上部粘膜および舌の糜爛
3	繁殖		○	○		-	症状なし
4	繁殖		○	○		-	症状なし
5	繁殖		○	○		-	症状なし

RT PCRはNo.2は組織乳剤遠心上清、他はスワブを用いた。
 +：陽性，-：陰性