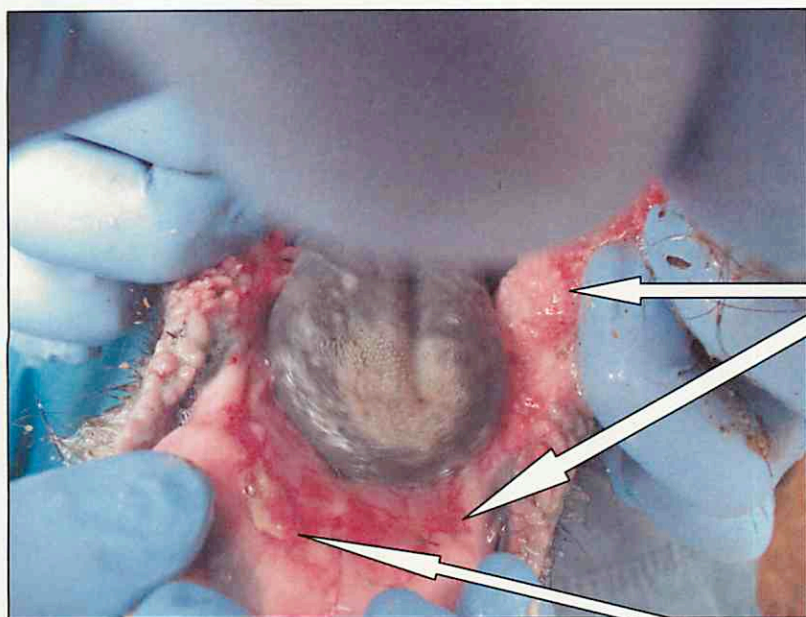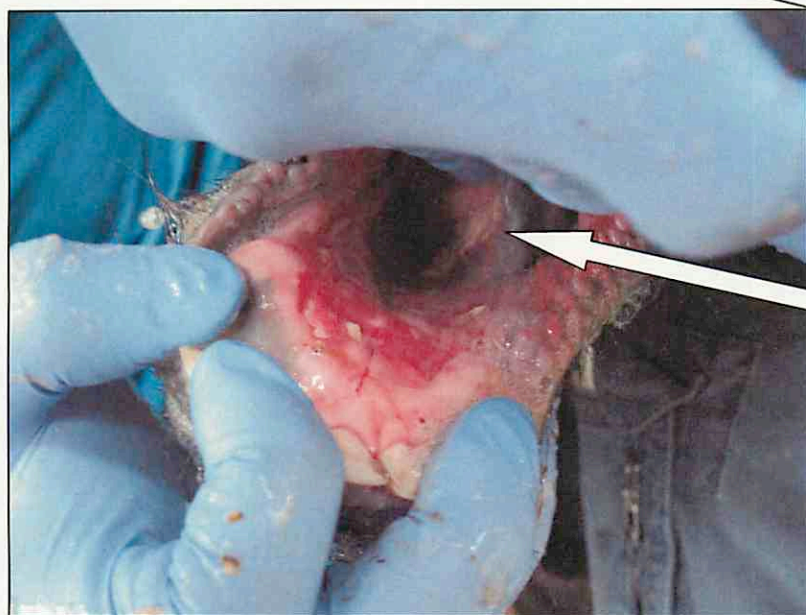


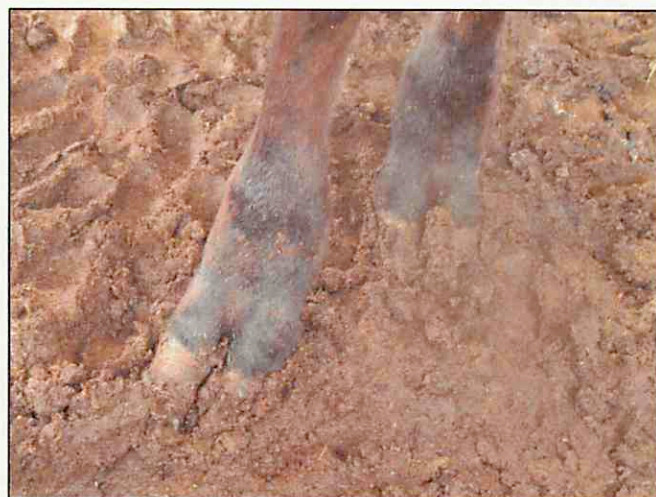口腔内粘膜のび爛



舌から脱落した潰瘍組織

舌の左腹側における潰瘍



鼻鏡、口唇、蹄部に異常は認められず